

# Multimodale chirurgische Strategie zur Extremitätenerhaltung bei diabetischer Fussgangrän

Dr. med. Dominik Lüdi, SRO Langenthal AG

## Ziel

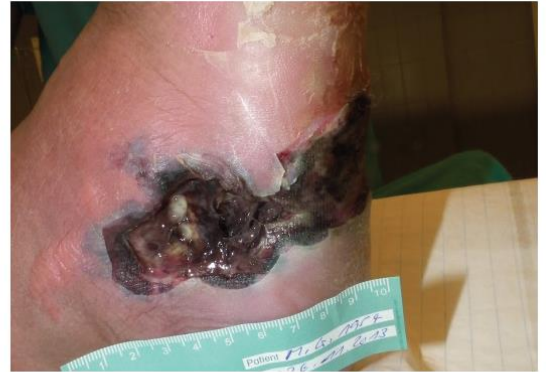Die diabetische Fussgangrän ist eine lebensbedrohliche Komplikation des diabetischen Fussyndroms (DFS). Ziel der chirurgischen Therapie ist die Infektkontrolle mit minimalem Gewebeverlust sowie eine stabile, belastbare Defektdeckung mit ebenfalls minimalem Hebedefekt.

## Fall

60-jähriger Patient mit IDDM und DFS. Notfallmässige Zuweisung wegen Hypoglykämie. Diagnose einer ausgedehnten gangränösen Entzündung des rechten Fusses (CRP 454 mg/dl, lc 18,9 10<sup>9</sup>/l, BZ 1,4 mmol/l). Metabolisches Syndrom, BMI 41, KHK, akute Niereninsuffizienz im Rahmen eines SIRS.

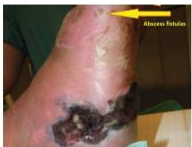## Methode

Anhand eines Case Reports beschreiben wir unsere multimodale Strategie mit chirurgischem Débridement, biochirurgischem Débridement<sup>(1)</sup>, Wundkonditionierung mit NPWT<sup>(2)</sup> und Defektdeckung mit Spalthauttransplantat in Kombination mit einer 3-dimensionalen Kollagen Matrix\* <sup>(3/4)</sup>.



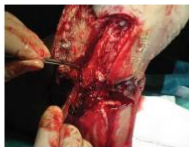## Strategie

### 1. Débridement - Infektkontrolle



Sofortiges „bedside“ Débridement auf der Notfallstation mit Nekroresektomie und Abszessevakuation. Bakteriologie.

- Start i.v. Antibiose
- Präoperative Abklärungen
- Strategieplanung



Chirurgisches Débridement

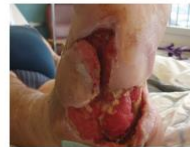- Erhaltung des Hautlappens
- Resektion Metatarsale 5
- Erhaltung der Kleinzeh



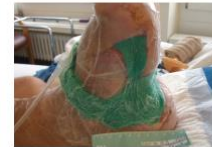Madentherapie

- Biochirurgisches Débridement
- Antimikrobielle Therapie
- Stimulation der Wundheilung

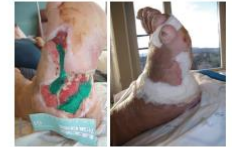### 2. Wundkonditionierung



- Start NPWT
- Wundkonditionierung
- Stopp i.v. Antibiose

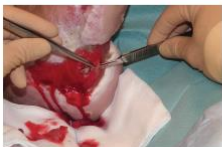

- NPWT mit PU – Schaum
- Kontinuierlicher Sog
- 150 mmHg

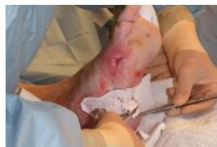

- PU-Schaum für Wundtaschen
- Gazevlies für Restwunde
- Nicht zu viel Granulationsgewebe

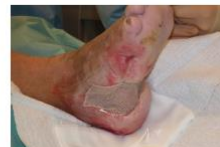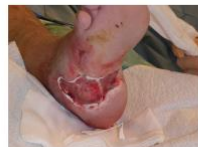### 3. Defektdeckung



Resektion von überschüssigem Granulationsgewebe



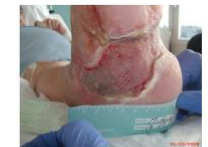Applikation einer 1 mm 3-dimensionalen Kollagen Matrix\*



Einzelteigige Spalthautdeckung mit Mesh Graft 1 : 1,5



Transplantatfixation mit Gazevlies / NPWT.



VW nach 5 Tagen

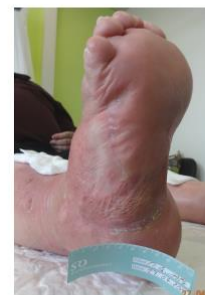
## Outcome

### Resultat

Im beschriebenen Fall mit diabetischer Gangrän erreichten wir eine stabile, elastisch verschiebliche und mechanisch belastbare Weichteilsituation plantar 30 Monate nach Spalthauttransplantation. Die vollständige Epithelisation des gemesheten Spalthauttransplantates dauert mit 4 – 6 Wochen signifikant länger als bei einem direkt aufgetragenen Spalthauttransplantat. Das funktionell bessere Endresultat überwiegt jedoch die dadurch verlängerte Wundbehandlung.

### Diskussion

Ein gutes funktionelles Resultat bei diabetischer Fussgangrän mit substanziellem Weichteilverlust plantar kann mit einer multimodalen chirurgischen Strategie erzielt werden. Die Sicherheit des Patienten einschliesslich minimalen interventionellen Risikos muss dabei im Vordergrund stehen. Nach optimaler Wundbettvorbereitung kann mit einer kombinierten Spalthautdeckung mit 3-dimensionaler Kollagen Matrix\* ein stabiler und mechanisch belastbarer Defektverschluss erreicht werden.



\* MatriDerm®, MedSkin Solutions Dr. Suwelack

<sup>1</sup>R.A.Sherman: Maggot therapy takes us back to the future of wound care: New and improved maggot therapy for the 21st Century JDST 2007

<sup>2</sup>D.G.Armstrong et al.: Negative pressure wound therapy after partial diabetic foot amputation, the Lancet 2005

<sup>3</sup>A. Heckmann et al.: One-stage defect closure of deperiosted bone and exposed tendons with MATRIDERM® and skin transplantation, Unfallchirurg 2011

<sup>4</sup>Jun-Young Choi et al.: Management of Defects on Lower Extremities with the Use of MatriDerm and Skin Graft, Archives of plastic surgery 2014