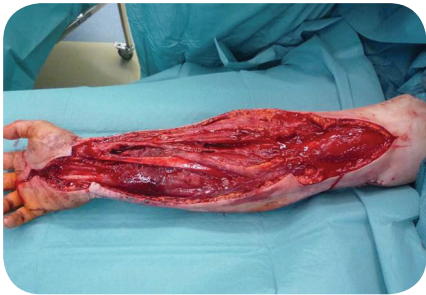
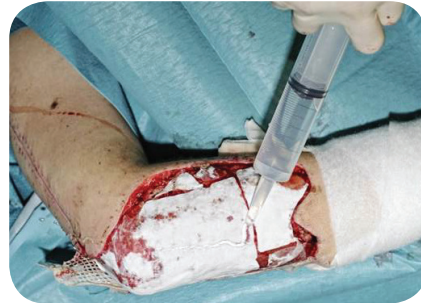

Anwendungsbeobachtung

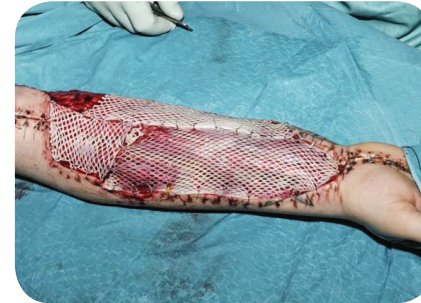
Spalthautdeckung mit MatriDerm®



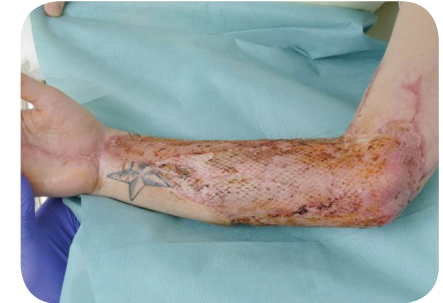Kompartmentspaltung



MatriDerm®



Spalthaut



Ergebnis

Fall: 09.12.2012, 20 Jahre alter Patient ist bei der Arbeit gestürzt und kam mit seinem Arm in eine Walze.

Diagnose:

- Decollement reg. Brachii et antabrachii dext.
- Fract. hum ap Grad III
- Fract. antebrachii dist dext
- Fract. bas MC III dext
- Läs nerv radialis dext

Therapie: 09.12.2012 Kompartmentspaltung vom Unterarm und der Hohlhand zum Entlasten
 10.12.2012 Versorgung der Kompartmentspaltung mittels Epigard
 21.12.2012 Deckung mittels Spalthaut und Collagen Elastin Matrix MatriDerm®

Ergebnis: 31.12.2012 Spalthaut ist 100 % eingeeht; Ellbogenbeweglichkeit 45-0-60 aktiv; Umwendbewegung praktisch aufgehoben
 22.05.2013 Patient ist wieder am Arbeitsplatz und arbeitsfähig