Activon HoneyTube

Natürlicher antimikrobieller Wundfüller

Der sterile, 100% Manuka-Honig wird als Wundfüller bei akuten und chronischen Wunden eingesetzt. Durch seine starke antimikrobielle Wirkung und die Unterstützung der autolytischen Wundreinigung entsteht ein feuchtes Wundmilieu, das die Heilung fördert.

Wirkungsweise

Activon HoneyTube ist gegen mehr als 200 klinisch relevante Isolate wirksam, darunter auch multiresistente Erreger wie MRSA, VRE oder Pseudomonas, dadurch wirkt es bakterizid, viruzid, fungizid und entzündungshemmend. Durch sein hohes osmotisches Potenzial wird die Exsudatbildung anfangs gefördert, wodurch Bakterien, Endotoxine, Beläge und nekrotisches Gewebe aus der Wunde ausgespült werden. Dies unterstützt eine rasche Geruchstilgung und eine effektive Wundreinigung. Activon HoneyTube eignet sich besonders für belegte, infizierte oder tief liegende Wunden, da er vollständig resorbiert wird und keine Rückstände hinterlässt.

- bakterizid, viruzid, fungizid
- autolytisches Debridement
- vollständig resorbiertbar
- schafft feuchtes Wundmilieu

Inhaltstoffe

100% Manuka-Honig (Methylglyoxal-Gehalt ist 100-fach höher als bei herkömmlichen Honigsorten)

Indikation

Tiefe Wunden inkl. Taschen und Fistelgänge, nekrotische Wunden, infizierte Wunden, chirurgische Wunden, übelriechende Wunden

Kontraindikation

Unverträglichkeit gegen Honig

Anwendung

Reinigen Sie die Wunde zuerst vorschriftsgemäss. Bei viel Exsudat empfiehlt es sich, eine Wundrandschutzcreme zu applizieren. Anschliessend können Sie Activon HoneyTube direkt auf den Wundgrund oder auf einen Wundverband (z. B. Wunddistanzgitter oder Alginat) auftragen – ohne die Tubenöffnung mit der Wunde zu berühren. Bei tiefen Wunden kann der Honig direkt appliziert werden. Wichtig ist ein vollständiger Kontakt zum Wundgrund, idealerweise in ca. 3 mm Schichtdicke. Bei viel Wundsekret entsprechend die Schichtdicke erhöhen. Anschliessend mit einem sterilen, nicht haftenden und saugfähigen Wundverband abdecken. Wiederholen Sie dies bei jedem Verbandwechsel, bis die Wunde abgeheilt ist.

Artikel	Einheit	MiGeL	Pharmacode	Art.-Nr.
Activon HoneyTube 20 g	12	35.07.11.11.1	1115431	ADV-CR4493

Fallstudien

Dies ist nur ein kleiner Einblick in unsere Fallbeispiele – gerne senden wir Ihnen auf Anfrage weitere zu.

Patient: Basaliomexstirpation, 81 Jahre alt

Status nach Basaliom Exstirpation am Hinterkopf. Stagnierende Wundsituation, die Wundränder sind eingezogen, vernarbt und der Schädelknochen exponiert. Kompletter Wundverschluss nach 6 Wochen.

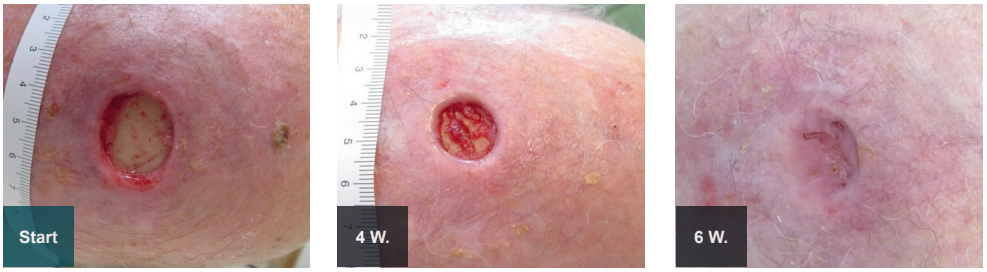

Patientin: Chronisch venöse Insuffizienz, arterielle Hypertonie, Diabetes mellitus, 82 Jahre alt

Ulcus prätibial rechts mit stagnierendem Heilungsverlauf. *Kompletter Wundverschluss nach 13 Wochen.*

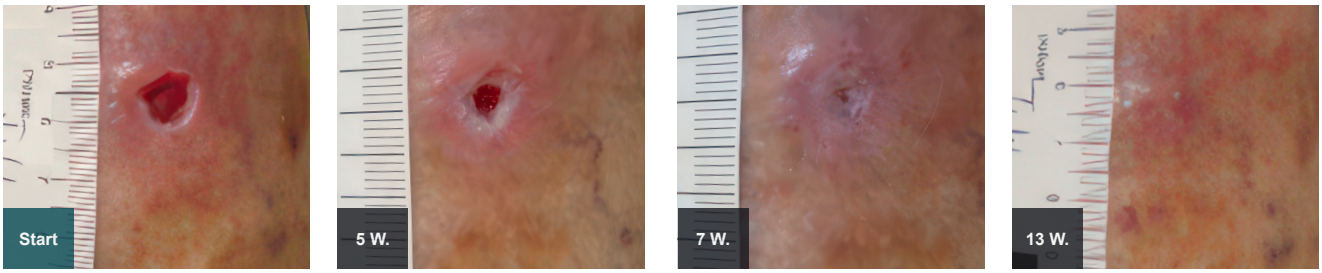

Literaturliste

- Albietz JM, Lenton LM. Effect of antibacterial honey on the ocular flora in tear deficiency and meibomian gland disease. Cornea 2006; 25(9):1012-1019.
- Alcaraz A, Kelly J. Treatment of an infected venous leg ulcer with honey dressings. British J Nursing 2002; 11(13):859-866.
- Amaya R. Safety and efficacy of active Leptospermum honey in neonatal and paediatric wound debridement. J Wound Care 2015; 24(3): 97-103.
- Biglari B, vd Linden PH, Simon A, Aytac S, Gerner HJ, Moghaddam A. Use of Medihoney as a non-surgical therapy for chronic pressure ulcers in patients with spinal cord injury. Spinal Cord 2012; 50(2):165-169.
- Simon A, Sofka K, Wiszniewsky G, et al. Wound care with antibacterial honey in pediatric hematology-oncology. Support Care Cancer 2006; 14(1):91-7.
- Schumacher H. Use of medical honey in patients with chronic venous leg ulcers after split-skin grafting. J Wound Care 2004; 13(10):451-452.

Wünschen Sie Muster oder einen Termin mit einer Fachperson? Kontaktieren Sie uns unter:
info@medicalsol.ch
T +41 56 418 80 80